Über ein sog. Adenokankroid des Uterus mit Knochenbildung im Geschwulststroma sowie das Problem der Metaplasie

1931

INAUGURAL-DISSERTATION

zur

Erlangung der Doktorwürde

einer

Hohen Medizinischen Fakultät

der

Vereinigten Friedrichs-Universität
zu Halle-Wittenberg

vorgelegt

von

ARIBERT SCHWENKE
aus Halle-Saale

Referent: Herr Prof. Dr. J. Wätjen

Nicht einzeln im Buchhandel käuflich.

Aus dem Pathologischen Institut der Universität Halle-Wittenberg
(Direktor: Prof. Dr. J. W ä t j e n).

Über ein sog. Adenokankroid des Uterus mit Knochenbildung im Geschwulststroma sowie das Problem der Metaplasie.

Von **Aribert Schwenke.**

Mit 4 Abbildungen.

Sonderabdruck aus „Zeitschrift für Geburtshülfe und Gynäkologie".
103. Band, 3. Heft, 1932.
Verlag von Ferdinand Enke in Stuttgart

Auf das Vorhandensein zweier verschiedener Epitheltypen in normalen u
karzinomatös veränderten Uteruskörpern ist man verhältnismäßig spät a
merksam geworden, und zwar hat R u g e als erster im Jahre 1882 derarti
Befunde erhoben und in seiner Arbeit über den Krebs der Gebärmutter
deuten versucht. In den folgenden Jahren wurden von einer beträchtlich

Reihe von Forschern ähnliche Beobachtungen beschrieben, so daß man sich des Gedankens nicht erwehren kann, daß bis zu dem genannten Jahre eine größere Anzahl von derartigen Fällen der Aufmerksamkeit der Untersucher entgangen ist.

Das Interesse für die an diese eigenartigen Befunde anknüpfenden Probleme ist dann bis zum heutigen Tage wach geblieben und hat wiederholt zu lebhaften Diskussionen Anlaß gegeben. Es ist jedenfalls in diesen Fragen bis jetzt noch keine einheitliche Meinung erzielt worden. Hierbei ist noch zu berücksichtigen, daß die in einigen älteren Arbeiten erhobenen Befunde an Deutlichkeit und Glaubwürdigkeit infolge ungenauer Untersuchungstechnik zu wünschen übriglassen und zu unrichtig bewerteten Schlußfolgerungen geführt haben.

Diese erwähnten Gründe geben mir, wie ich glaube, die Berechtigung, einen eigenartigen Fall von Korpuskarzinom zu beschreiben, dessen Wertung über ein rein kasuistisches Interesse hinausgeht, da die Besprechung dieser Geschwulst für die Kenntnis der allgemeinen Biologie und Morphologie eines Krebses zur Aufklärung beitragen dürfte.

Auszug aus der Krankengeschichte.

Es handelt sich um den Uterus einer 42jährigen Patientin, der am 21. Oktober 1930 in einer hiesigen Privatfrauenklinik totalexstirpiert wurde. Durch die Freundlichkeit des Leiters der Anstalt, Herrn Dr. Weins, der die Operation vorgenommen und das gewonnene Präparat dem hiesigen Pathologischen Institut zur Verfügung gestellt hatte, gelangte ich in den Besitz der Daten aus der Krankengeschichte, die ich jetzt folgen lasse.

Aus der Anamnese der Trägerin ist folgendes zu bemerken: Sie bekam mit 12 Jahren die erste Regel, die dann regelmäßig alle 4 Wochen wiederkehrte, nicht besonders schmerzhaft war und je 5 Tage dauerte.

1907 wurde sie wegen einer rechtsseitigen Ovarialzyste operiert.

1928 wurde sie wegen Uterusblutungen kürettiert, doch ist über das Ergebnis dieser Ausschabung nichts zu eruieren.

Seit Ostern 1930 sistierten die regelmäßigen Blutungen. Es trat dagegen in den letzten Wochen hauptsächlich beim Koitus geringer Blutabgang auf. Wegen dieser Blutungen wurde die Patientin am 7. Oktober 1930 in die Privatheilanstalt aufgenommen.

Auf die Wiedergabe des allgemeinen Aufnahmestatus der pastösen Frau glaube ich an dieser Stelle verzichten zu können, da er keinerlei Besonderheiten aufweist; ich beschränke mich vielmehr darauf, den Genitalbefund anzuführen.

Scheide: weit und klaffend.

Uterus: Von der Portio ist nur der obere Rand zu tasten. Im Muttermund ist ein derber, zerklüfteter Knoten zu fühlen, der bei Berührung stärker blutet.

Tuben, Ligamentum latum und Ovarien: o. B.

Der Uteruskörper ist durch die Bauchdecken schwer abzutasten, ist aber scheinbar vergrößert. In einer anschließend in Narkose vorgenommenen Untersuchung wird festgestellt, daß der Uteruskörper kinderfaustgroß, von knolliger Gestalt und nach rechts herübergezogen ist.

Wegen des Verdachtes auf Portiokarzinom wurde am 11. Oktober eine Probeabrasio vorgenommen, bei der viel hartes, derbes Material, das den Eindruck eines zerfallenden Myomknotens machte, herausbefördert wurde. Das Material wurde an das Pathologische

Institut der Universität eingeschickt und daselbst von Herrn Professor Dr. Wätjen untersucht, der die Wahrscheinlichkeitsdiagnose eines Adenomyoms, das möglicherweise in maligne Entartung geraten ist, stellte.

Daraufhin wurde die Totalexstirpation am 21. Oktober ausgeführt.

Die Patientin wurde nach der Operation mehrmals nachuntersucht. Sie ist noch heute gesund und weist keine Zeichen eines Rezidivs auf.

Makroskopischer Befund.

Das bei der Operation gewonnene Präparat zeigt folgende Einzelheiten:

Supravaginal amputierter Uterus mit linken Adnexen. Uterus selbst mehr als faust

Abb. 1.

Ansicht des in der Frontalebene durchschnittenen Uterus ohne Zervix. Rechts: Linke Tube und Ovar. $^9/_{10}$ nat. Größe. Die eingetragenen Rechtecke entsprechen der Einteilung in die einzelnen Blöcke. Knochenpartien schwarz umrandet.

groß, unregelmäßig großknollig aufgetrieben. Beide Tubenecken halbkuglig vorgewölbt Serosa überall glatt.

Die linke Tube ist von der Dicke eines kleinen Fingers und mäßig gewunden. Da Lumen ist mit hellem Exsudat gefüllt.

Das linke Ovar ist pflaumengroß. Die Oberfläche ist von einigen groben Furchen durch zogen. Am äußeren Pol findet sich auf dem Schnitt eine haselnußgroße, mit zersetzte Blut gefüllte, glattwandige Zyste.

Rechtes Ovar und Tube fehlen (früher durch Operation entfernt).

Nach Durchschneidung des Uterus in der Frontalebene bietet sich folgendes Bild: D Uteruswand ist stark verdickt und von derb faserigen Strängen geflechtartig durchzoge Knotenbildungen sind im Bereich der Wandung nicht zu erkennen. Das Uteruskavu ist vollständig mit bröckligen weißen Massen ausgefüllt. Eine Abgrenzung gegen d Schleimhaut ist nur an der linken Uteruswand und auch hier nur teilweise möglic

Rechts finden sich in halber Höhe des Kavums, fast direkt der Muskulatur aufsitzend, zwei zackig begrenzte, knochenharte, weißliche, opaleszierende Knoten von unregelmäßiger länglicher Gestalt und je von Kirschgröße. In den Tubenecken ist die Muskelwand in der Breite eines kleinen Fingers auseinander gedrängt. Die anschließenden Anfangsabschnitte der Tuben sind erweitert und fast vollständig von bröckligen, teilweise durchbluteten Geschwulstmassen, die sich als Ausläufer der das Korpus ausfüllenden Neubildung pilzhutförmig in die Tuben einstülpen, ausgefüllt.

Nach unten ragen die Ausläufer des Tumors, der sich an der linken Seitenwand der Zervix unter Destruktion der Schleimhaut bis in die Hälfte des Gebärmutterhalses entlangschiebt, polypös vor. Die Zusammensetzung dieses Abschnittes der Geschwulst unterscheidet sich makroskopisch nicht von der der eben beschriebenen Partien.

Zur näheren Untersuchung wurde parallel zur Schnittebene eine etwa 1 cm dicke Scheibe aus dem in Formalin fixierten Uterus herausgeschnitten und diese entsprechend der auf der beigefügten Skizze vermerkten Einteilung in Blöckchen geschnitten und in Paraffin eingebettet. Der Hauptteil der Schnitte wurde mit Hämalaun-Eosin nach Mayer, van Gieson und nach der Azanmethode gefärbt. Als Spezialfärbung für die Kernstrukturen wurde die Heidenhainsche Eisenhämatoxylinfärbung benutzt. Die Schnitte von Block 10 und 12, in denen sich die eigenartigen, knochenharten Massen fanden, wurden, da sie erhöhtes Interesse beanspruchten, noch nach entsprechenden Spezialmethoden untersucht, und zwar wurden hierzu als Knochenfärbung die Schmorlsche Thionin-Pikrinsäure-Methode, zur Darstellung der kollagenen Fasern und der Hornsubstanzen die Malloryfärbung, für Epithelfasern die Wasserblau-Orzein-Eosin-Methode nach Unna, für die Hornsubstanzen außerdem die Gramsche Methode und zur Verdeutlichung von Interzellularbrücken die von Beneke angegebene Färbung verwandt. Zur Darstellung des Keratohyalins wurden mit Hämatoxylin überfärbte Präparate mit Kaliumpermanganat nachbehandelt. Einige Präparate wurden noch einer Kresylviolett-, Muzikarmin- und Amyloidfärbung unterzogen.

Mikroskopischer Befund.

Die eigenartigsten Veränderungen und die buntesten Bilder bietet der Tumor in der Gegend der rechten Seitenwand des Corpus uteri, also dort, wo Block 10 und 12 liegen, in denen die oben beschriebenen weißlichen opaleszierenden Knoten lokalisiert sind. Hier liegen in einem zellreichen, spindel- und rundzelligen Stroma große Herde hyalinen Gewebes eingestreut, das zum Teil Spongiosastruktur darbietet, zum Teil kompakte Massen bildet. In den Randpartien der hyalinisierten Bezirke, und zwar durchweg nur an den Stellen, wo die Hyalinisierung des Bindegewebes eine gewisse Ausdehnung angenommen hat, stößt man auf unregelmäßige herdförmige Verkalkungen des Hyalins, die sich bald knochenähnlich organoid darstellen, bald in rundlichen, fleckförmigen Bezirken angeordnet sind. Stellenweise liegen die Verkalkungsstellen sehr dicht, das Stroma ist hier wesentlich zellärmer, dagegen aber außerordentlich blutgefäßreich, so daß an manchen Stellen fast hämangiomähnliche Bilder auftreten. Zum weitaus überwiegenden Teile weist aber das Geschwulststroma in diesem Bereiche der hyalinen Entartung einen so umfangreichen Zellreichtum auf, daß es sarkomartigen Charakter zu tragen scheint. Ich halte es jedoch für bedenklich, nur hiernach sowie nach dem Aussehen der wenigen vorhandenen typischen Zellen die Diagnose Sarkom auszusprechen. Ein selbständiges, zerstörendes Vordringen dieses bindegewebigen Anteiles der Geschwulst in die darunterliegende bodenständige Muskulatur, wie man es allgemein als Hauptkriterium für ein Sarkom fordern muß, ist nicht nachzuweisen. Ich konnte lediglich einen Untergang epithelialer Anteile in der Umgebung feststellen, der aber durch andere ernährungstechnische Faktoren bedingt ist, wie ich noch darzulegen habe.

An zahlreichen Stellen, und zwar durchweg in der Peripherie der hyalinisierten Bezirk konnte ich neben den Verkalkungen einwandfreie Knochenspangen nachweisen, in dene oftmals primitive Markräume festzustellen waren. Die Knochenbälkchen sind unrege mäßig gestaltet, von dem umgebenden hyalinisierten Gewebe scharf abgesetzt und be stehen aus einer homogenen Grundsubstanz, in der die rundlichen Knochenzellen meis in der Einzahl verstreut in ovalen oder winkligen Höhlen liegen. Die hyalinen Balke gehen an den Berührungsstellen direkt in die Knochengrundsubstanz über, während di Knochenzellen hier — d. h. also in der Peripherie der verknöcherten Herde — meis deutlich in der Verlängerung der zwischen den hyalinen Balken liegenden Bindegewebs

Abb. 2.

Verknöcherungszone. Rechts oben: Geschwulststroma, links unten: Knochenmark.
a = Hyalinisiertes Bindegewebe, *b* = Knochengewebe.
108fache Vergrößerung Leitz Obj. 12, Ok. 4, Balgl. 53 cm.

stränge liegen. Osteoblastensäume und Osteoklasten fehlen an den Rändern der Ve knöcherungsstellen.

Die Markräume sind von einem weitmaschigen Netz von blaßgefärbtem, fibrilläre Grundgewebe ausgefüllt, das sich aus spindelförmigen, in die Länge gezogenen Bind gewebszellen, weiten blutgefüllten Kapillaren, Fettzellen, Lymphozyten, Myelozyten u eosinophilen Zellen zusammensetzt. Die Markräume überwiegen stellenweise den u gebenden Knochenspangen gegenüber an Masse bei weitem.

Ich habe noch hinzuzufügen, daß Teilungsfiguren an den Knochenzellen, deren Knoche kapseln übrigens meistens gut ausgebildet sind, nicht zu beobachten sind.

Das Epithel des Tumors tritt dem eben geschilderten Stroma gegenüber im Berei der hyalinen Umwandlungen und in deren weiterer Umgebung stark in den Hintergru Es ist in einem viel verzweigten System drüsenartiger Schläuche angeordnet, die b durch schmälere, bald durch breitere bindegewebige Septen getrennt sind. Das Epit ist durchweg ein hohes Zylinderepithel mit einem in der Mitte liegenden chromat reichen ovalen Kern und deutlichem Kernkörperchen und sitzt in manchen Drüs

komplexen einreihig, in den meisten aber in mehrzeiliger und mehrschichtiger Lage der Basalmembran auf. Nicht selten springen die Zylinderepithelien büschelförmig in das Lumen der Alveolen vor, wobei sie polygonale Gestalt und ihre Kerne rundliche Formen annehmen, so daß hier an der Peripherie dieser Zapfen nur noch schwer der Ursprung aus einem drüsigen Vorstadium zu erkennen ist. Mitosen sind auch an den zuletzt erwähnten Stellen nur hier und da nachzuweisen. Sekret fehlt in den meist engen, geschlängelten Drüsenlumina. Ein infiltrierendes Wachstum in die darunterliegende Muskelwand hinein ist nicht festzustellen; es schieben sich jedoch die Drüsenkomplexe allenthalben unter Auffaserung der Muskelschicht per continuitatem in die Uteruswand hinein, so daß man wohl von einem verdrängenden Wachstum sprechen kann.

Die Neubildung bietet also hier an Hand der histologischen Befunde, was die Rubrizierung in eine der gebräuchlichen Geschwulstgruppen angeht, das Bild einer Carcinoma adenomatosum, wobei ich der von Winter an Stelle von Adenoma malignum vorgeschlagenen Bezeichnung folge. Eine besondere Note wird ihr durch die Vergesellschaftung mit einem äußerst zellreichen, fast sarkomatöse Züge tragenden Geschwulststroma verliehen.

Das Neoplasma zeigt aber in dem bisher geschilderten Abschnitt noch weitere Eigentümlichkeiten, deren Schilderung ich mich nunmehr zuwenden will. Schon bei schwacher Vergrößerung fallen zahlreiche, scharf von der Umgebung abgesetzte Bezirke großer Zellen auf, die zwar in epithelialem Zusammenhang stehen und auch alle Eigenschaften von Epithelien tragen, sich aber durch ihre Größe und ihr tinktorielles Verhalten von den Zylinderepithelformationen scharf unterscheiden. Während die Zylinderzellen ein bei Hämalaun-Eosin-Färbung dunkelblaues, bei Van-Gieson-Färbung dunkelbraunes Protoplasma aufweisen, besitzen diese Zellen ein blaßviolettes bzw. braungelbes Protoplasma und einen großen hellen bläschenförmigen Kern. Die fraglichen Zellen bilden zu ihrem größten Teile solide Nester, teilweise umschließen sie aber kleinere und größere Zysten, die einen mannigfachen Inhalt in sich bergen. Ihre Anordnung ist an den einzelnen Stellen ihres Auftretens die gleiche. An der Peripherie liegen parallel zur Verlaufsrichtung des Stromas flache endothelartige Zellen mit dunklem spindelförmigem Kern, nach dem Lumen zu nehmen die Zellen immer mehr an Größe zu, Kern und Protoplasma hellen sich auf. Die Zellen liegen dachziegelartig übereinander, ihre Gestalt ist verschieden; man findet rundliche, polygonale und auch kubische Formen. Die Zellgrenzen sind im allgemeinen scharf. Zwischen den einzelnen Zellen besteht ein deutlicher Spalt. Interzellularbrücken sind auch bei der Benekeschen Färbung nicht nachzuweisen. Die obersten Schichten zeigen allenthalben deutliche Verhornungserscheinungen. Die Hornsubstanz liegt in den kleineren Zellkomplexen zwiebelschalenförmig geschichtet in der Mitte; in den größeren Bezirken, die ein zentrales Lumen besitzen, wird sie in Form von Schuppen in dieses abgestoßen.

Wie aus der eben gegebenen Beschreibung hervorgeht, handelt es sich also bei den zuletzt erwähnten Zellen um typisches Plattenepithel. Die Postulate, die allgemein an ein derartiges Epithel zu stellen sind, wie typische Zellform

und Struktur (dachziegelförmiges Übereinanderliegen), Nachweis von Verhornungsprozessen durch die Ernstsche Reaktion, Nachweis von Epithelfasern durch die Wasserblau-Orzein-Eosin-Methode und der Nachweis von Keratohyalinkörnchen nach Unna sind erfüllt; es fehlt nur der Befund von Interzellularbrücken, die nicht anzutreffen sind. Die genannten Eigenschaften des Plattenepithels konnte ich besonders eingehend an einer größeren Zyste in Block 12 studieren, die mit einem an manchen Stellen in 14 Reihen wabenartig übereinander geschichteten Plattenepithel ausgestattet war.

Abb. 3.

Plattenepithelbildung im Bereich des hyalinisierten Stromas.
a = Hyalin, b = Plattenepithel, c = Hornschuppen.
74fache Vergrößerung Leitz Obj. 12, Ok. 4, Balgl. 34 cm.

Kernteilungsfiguren können an den Plattenepithelbezirken nicht nachgewiesen werden. Die geringe Wachstumsenergie des Plattenepithels und seine Gutartigkeit gibt sich auch darin kund, daß die Plattenepithelien stets nur in rundlichen Inseln angeordnet sind und nirgends die kreisförmigen oder ovalen Ränder dieser Bezirke durchbrechen, um destruierend in das umgebende Bindegewebe vorzudringen. Es handelt sich also durchweg um Plattenepithel ausgereiften Grades mit der Tendenz, herdförmig aufzutreten, niemals dagegen sich in Straßen, Zügen oder Strängen auszubreiten.

Wichtig für die Beurteilung der Geschwulst hinsichtlich ihrer formalen Genese sind die Stellen, wo Zylinderepithelien und Plattenepithelien in enger Berührung treten. Dieses Zusammentreffen vollzieht sich in der Weise, daß an einer Seite in den Drüsenzellschläuchen kleine Haufen von Plattenepithelien

auftauchen, die die Kontinuität der Zylinderepithelreihe unterbrechen und knopfförmig in das Lumen vorragen. In manchen Alveolen hat die Entwicklung des Plattenepithels derartige Ausdehnung angenommen, daß dadurch nicht nur das Lumen vollständig ausgefüllt ist, sondern auch die Zylinderepithelien mehr und mehr verdrängt sind. In Grenzfällen entstehen Bilder, wo die Plattenepithelien in okkupierten Drüsenkrypten wie in Lymphräumen liegen, was nicht zu Fehldeutungen Anlaß geben darf, als ob es sich um in den Lymphspalten maligne sich ausbreitendes Epithel handelt. Die Platten-

Abb. 4.

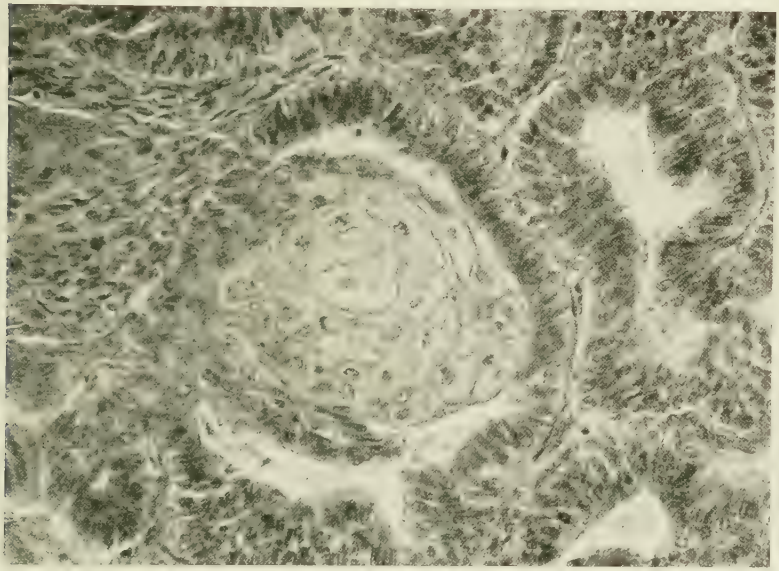

Plattenepithelinsel in einer Zylinderzellalveole.
306fache Vergrößerung Leitz Obj. 2, Ok. 10, Balgl. 32 cm.

epithelien tragen vielmehr auch im Bereich der Zylinderzellalveolen einen durchaus gutartigen Charakter und wuchern nur expansiv nach dem Lumen zu, ohne die Basalmembran der Drüsenschläuche zu durchbrechen.

Der Inhalt der zahlreichen, meist von Plattenepithel, zum geringen Teil von Zylinderepithel ausgestatteten Zysten besteht aus abgestoßenen Hornlamellen, Zelldetritus, Erythrozyten, Leukozyten, Hämosiderinkörnchen und einigen Kalkschollen. Die größeren Zysten haben ihre epitheliale Auskleidung teilweise in Form schuppenförmiger Abstoßung in das Lumen verloren. An den entsprechenden Stellen, wo der Epithelbelag in Verlust gegangen ist, ist die Wandung mit Fettkörnchen- und Riesenzellen bepflastert. In der Umgebung der Zysten finden sich allgemein reichliche Anhäufungen von Leukozyten. Es handelt sich also um typische Erweichungszysten, wie man sie in zerfallenden Tumoren antrifft.

Die geschilderten Befunde entsprechen den Blöcken 10, 12 und den angrenzenden Partien auf den Blöcken 11 und 13. Je weiter man von diesem Teil der Neubildung als dem imaginären Kernpunkt der Geschwulst zentrifugal in die Umgebung, nach den beiden Tubenecken und nach der Zervix zu fortschreitet, umso mehr sieht man, wie wasserwellenartig die Mannigfaltigkeit und Verworrenheit der histologischen Bilder abebbt. Die Knochenbildungen verschwinden, und die Hyalinisierung des Bindegewebes nimmt ab, so daß man schließlich nur noch auf geringe fleckförmige oder letzten Endes nur noch auf schmale bälkchenförmige Hyalinisierungen stößt. Der Zellreichtum des Stromas nimmt ebenfalls erheblich ab, die Vielgestaltigkeit und Größe der Bindegewebskerne läßt nach; das Stroma wird weitmaschiger und weist in manchen Teilen ödematöse Durchtränkung auf. An Menge tritt es im reziproken Verhältnis zur Zunahme der epithelialen Komponente der Geschwulst immer mehr zurück, so daß in der Gegend der Tubenecken die Zwischenräume zwischen den eng aneinander liegenden Drüsenschläuchen nur noch von ganz schmalen Bindegewebsbrücken ausgefüllt werden und man hier also mit Recht von einer Dos-à-dos-Stellung der Alveolen sprechen kann. Der Übergang in das geschilderte unregelmäßige Gewebe um und innerhalb der hyalinisierten Bezirke erfolgt allmählich; es handelt sich also um ein und dasselbe Grundgewebe, das eine besondere Abartung und Umwandlung erfährt, nicht um das Auftreten eines zweiten fremden vielzelligen unruhigen Bindegewebes in der Gegend der hyalinen Ablagerungen.

Auffallend ist die Tatsache, daß analog den hyalinen Niederschlägen auch die Zahl und Größe der Plattenepithelbezirke rasch abnimmt und daß das Auftreten von Erweichungszysten damit parallel geht.

Auch das Bild des Zylinderepithelanteils der Geschwulst wird, je weiter man sich von dem rein formal nach dem Grade der Veränderungen unterstellten Zentrum des Neoplasmas nach den Tubenecken und der Zervix zu entfernt, ein anderes. Die Auskleidung der Alveolen wird gleichmäßiger und ruhiger, die Form der Drüsenräume oval oder rundlich. Die Zellagen werden niedriger, und in den weiten Lumina tritt ein bei Van-Gieson-Färbung ungleichmäßig getöntes braunes Sekret auf. In der Gegend der Tubenecken besteht die Auskleidung der labyrinthartig verzweigten Drüsenschläuche aus niedrigen Zellen, die einreihig der Basalmembran aufsitzen und sich keineswegs von normalen Drüsenepithelien unterscheiden.

Die Muskelwand des Uterus wird auch hier allenthalben von einwuchernden Drüsenschläuchen zerfasert; ein infiltrierendes Wachstum fehlt jedoch ebenso wie eine ausgesprochene Reaktion der Umgebung in Form einer Rundzellanhäufung.

Als interessanten Nebenbefund möchte ich noch erwähnen, daß ich nach der linken Tubenecke zu an einigen Stellen in den bindegewebigen Septen kleine runde und ovale Herde fand, die aus einwandfreien Pseudoxanthom-

zellen bestanden, wie sie bei langdauernden Eiterungen durch massenhaften Zerfall fettig degenerierter Leukozyten zu entstehen pflegen, wenn Bindegewebszellen und Lymphendothelien das Fett aufnehmen. In Karzinomen sind derartige Pseudoxanthomzellen nach Schillers Angaben nur selten gefunden worden. Im Uterus sind sie in einem Adenokarzinom ein einziges Mal von Störk angetroffen worden. Schiller bringt ihre Genese in diesen Fällen mit der Verfettung von Krebszellen in Zusammenhang.

Nach unten zu schiebt sich die Geschwulst unter Destruktion der normalen Schleimhaut an der linken Seiten- und Hinterwand bis etwa zur Mitte der Zervix hinab. Ihr histologischer Aufbau bietet hier, abgesehen von einigen hyalinen Inseln im Stroma des oberen Abschnittes, das übliche Bild des Adenoma carcinomatosum. An der rechten Hinterwand der oberen Zervixhälfte liegt die aufgelockerte Bindegewebsmuskelschicht frei zutage. Nur in einigen tieferen Buchten trifft man noch Reste normaler Drüsenschläuche. Es handelt sich hier offensichtlich um die Stelle, wo kurz vor der Operation die Probeausschabung, deren histologisches Ergebnis ich im Anfang der Arbeit brachte, vorgenommen wurde. An der Vorder- und rechten Seitenwand der Zervix weist die Schleimhaut in ihrem ganzen Verlauf keinerlei Veränderungen auf, wie man schon makroskopisch aus den hier deutlich erhaltenen Plicae palmatae erkennen kann. Der Übergang des Zylinder- in das Plattenepithel nahe dem äußeren Muttermund liegt etwa 1 cm von den Ausläufern der Geschwulst entfernt. Er zeigt ebenso wie der anschließende Plattenepithelbelag der Portio nirgends Abweichungen von der Norm.

Bevor ich mich der Ausdeutung des histologischen Befundes zuwende, will ich noch in nuce die Charakteristika der Geschwulst zusammenfassen: Es handelt sich um ein das gesamte Kavum des Uteruskörpers ausfüllendes Carcinoma adenomatosum, das an der rechten Seitenwand eigenartige ausgedehnte Hyalinisierungen und Verknöcherungen im Stroma aufweist. Das Geschwulststroma ist außerordentlich zellreich und erinnert an sarkomähnliche Bilder. In den Bezirken starker Hyalinisierung sind Zellkomplexe anzutreffen, deren Morphologie als Plattenepithelien sichergestellt ist. Nach den beiden Tubenecken sowie nach der Zervix zu stülpt sich die Geschwulst polypös vor. Sie trägt hier wesentlich gutartigeren Charakter, so daß es wenigstens für den am Fundus uteri liegenden Geschwulstabschnitt berechtigt erscheint, von dem Bilde eines Adenoms zu sprechen. In die Muskelwand des Uterus wuchert der krebsige Anteil allseitig destruierend, aber nicht infiltrierend ein. Eine Reaktion des den Tumor umgebenden Gewebes in Form von Rundzellanhäufungen fehlt.

Als auffallendste Merkmale der vorliegenden Geschwulst können wohl neben den eigenartigen Plattenepithelinseln, deren Histogenese wir uns später eingehend widmen wollen, die ausgedehnten Hyalinisierungen und Verknöcherungen des Geschwulststromas gelten, die in seltener Mächtigkeit anzutreffen sind.

Daß es sich dabei wirklich um echtes Knochengewebe mit teilweise gut ausgebildeten Markräumen handelt, stelle ich als eine aprioristische Voraussetzung hin, die mir an Hand der histologischen Befunde hinlänglich gesichert erscheint. Anders steht es dagegen mit der Entscheidung, wie es zu der Entstehung der ausgedehnten hyalinen Ablagerungen und der nachfolgenden Verknöcherung im bindegewebigen Anteile des Gewächses gekommen ist. Während ich also die Frage der Klassifizierung dieser sekundär entstandenen Gewebselemente als beantwortet gelten lassen kann, muß ich auf das Problem der formalen und kausalen Genese der erwähnten Bildungen ausführlicher eingehen.

Es sei an dieser Stelle gestattet, einen kurzen Überblick über die einschlägige Literatur, deren Durchsicht in bezug auf Vergleichsfälle eine äußerst geringe Ausbeute ergab, an den Anfang der Betrachtungen zu stellen. Ein ähnlich gelagerter Fall eines Uteruskorpuskarzinoms mit gleichzeitiger Veränderung seines epithelialen und seines bindegewebigen Anteiles ist bisher nur in der italienischen Literatur, und zwar von B l a v e t d i B r i g a veröffentlicht worden. Dieser Autor beschreibt ein Adenokankroid des Uruskörpers, das destruierend in den Zervikalkanal eingebrochen ist und in dessen Stroma eigentümliche Knochenbildungen anzutreffen sind. Im Fundus fand er ein tubuloalveoläres Zylinderzellkarzinom mit eingesprengten Plattenepithelbezirken, die deutlich Verhornungsprozesse erkennen ließen, und im Stroma stellenweise Hyalinisierung und an einigen Punkten dazwischen gelagerte Inseln osteoiden und knöchernen Gewebes. An einer Stelle stieß er auf ein kleines Netzwerk von Knochenbälkchen mit Ausbildung von Markräumen. Die beigegebenen Photographien sind eindeutig.

Bei der Sonderstellung, die der von mir geschilderte Fall einnimmt, muß ich also bei der Durchforschung der Literatur nach Vergleichsfällen weitere Kreise ziehen, um Parallelen bei der Beurteilung der hier auftauchenden Fragen konstruieren zu können. Zieht man aus der geringen Zahl der bisher über Knochenvorkommen im normalen und geschwulstmäßig veränderten Uterus in der Literatur veröffentlichten Fälle das Fazit, so steht man vor der überraschenden Tatsache, daß im Gegensatz zu den im Uterus vorkommenden mannigfachen Geschwulsttypen Knochengewebe, abgesehen von dem erwähnten Karzinomfall nur in drei bestimmten Kategorien von Neoplasmen gefunden wird; hierzu zählen die Fibromyome, die sogenannten heterologen mesodermalen Mischgeschwülste und die sehr seltenen Teratome und Teratoide.

In diesen drei erwähnten Gruppen spielt der Knochen sowohl im Hinblick auf seine Genese wie auch seiner spezifischen Gewebsstruktur und Morphologie nach eine grundsätzlich verschiedene Rolle. In den mesodermalen Mischgeschwülsten und Teratomen stellt der Knochen einen unmittelbaren Bestandteil der Geschwulst selbst dar. Die einzelnen Knochenzellen entstehen

dementsprechend direkt oder aus einem knorpligen Vorstadium gleichzeitig mit dem Neoplasma; sie zeigen oft die Eigenschaften jugendlicher, zur Proliferation befähigter Zellen. Das Knochengewebe weist gewisse organoide strukturelle Eigentümlichkeiten auf und beteiligt sich aktiv mit an der expansiven Wucherung des Blastoms. Die Frage der Genese der Knochenbildungen deckt sich hier mit der Frage nach der Entstehung der gesamten Geschwulst, in der sich der Knochen findet. Sie wird von fast allen Autoren in gleicher Richtung an Hand der bekannten Theorien der Entwicklungsstörungen beantwortet.

In Myomen dagegen tritt der Knochen, von einigen wenigen Ausnahmefällen abgesehen, zu denen die öfter in der Literatur erwähnten Fälle von Ascher, Feuchtwanger und Kworostansky gehören, nur sekundär und akzidentell auf einem Umwege als Ergebnis einer sich an eine Kalkinkrustation des Stromas anschließenden Ossifikation auf, ohne daß es zum Auftreten von Osteoblasten zu kommen braucht. Die Knochenzellen, die hier vorkommen, sind ausgereift, ihre Kerne oft pyknotisch und haben die Fähigkeit zu selbständiger und eigenmächtiger Proliferation verloren oder, genauer ausgedrückt, nie besessen. Die Ausbildung des Knochens erfolgt unregelmäßig, nicht strukturell planmäßig. Die Knochenbildungen in Myomen stellen überhaupt nur histoide, keine organoiden Elemente dar und brauchen deshalb auch zu ihrer Entstehung keine embryonalen oder abgesprengten Keime, deren Vorhandensein die auslösende Ursache für die Entstehung mesodermaler Mischgeschwülste und Teratome bildet.

Um den unterschiedlichen Charakter der Knochenbildungen auf eine Formel zu bringen, kann man also sagen, daß der Bildungsmodus des Knochengewebes im allgemeinen hier nach dem Prinzip der Metaplasie, dort nach dem Prinzip der Keimversprengung erfolgt und daß die Knochenzellen in Myomen als Schlußsteine eines Entwicklungsvorgangs anzusehen sind, während sie in mesodermalen Mischgeschwülsten und den ihnen verwandten Bildungen die vollen Fähigkeiten zur Entfaltung geschwulstmäßigen Wachstums besitzen.

Wenn man unter diesen Voraussetzungen darangeht, in dem vorliegenden Uteruskarzinom die auffallende Kombination von Stromaveränderung und Veränderung des epithelialen Geschwulstanteils oder, genauer ausgedrückt, das Verhältnis der Hyalin- und Knochenbildung einerseits zu dem Auftreten von Plattenepithel anderseits zu untersuchen, so steht dabei die Frage im Vordergrund, welche genetischen Beziehungen zeitlich zwischen dem Auftreten des Knochengewebes im Stroma und der Entwicklung des Krebses in der Korpusschleimhaut bestehen. Am wenigsten wahrscheinlich ist die Annahme, daß der Zeitpunkt für die Entstehung dieser verschiedenartigen Differenzierungsprodukte der gleiche ist. Eher ist an die Möglichkeit zu denken, daß sich der Vorgang in zwei Phasen abgespielt hat, daß es also entweder zur Entwicklung eines Korpuskarzinoms gekommen ist, in dessen Stroma dann

sekundär diese Veränderungen des Bindegewebes aufgetreten sind, oder da ossifizierende Stromaveränderungen in einem normalen, nicht blastomatö veränderten Uterus der Ausbildung eines Krebses vorausgegangen sind.

Daß im normalen Uterus Knochenbildungen auftreten können, wie ich bei der letzteren Modifikation als primären Entwicklungsvorgang unterstel habe, dafür liegen Beispiele aus der Literatur vor, von denen ich nur di Fälle von Schmorl, R. Meyer, Rößler und Stade erwähne. E besteht also an sich durchaus die Berechtigung, eine gleiche Beurteilung d Knochenentstehung auf den vorliegenden Fall zu übertragen und dann d Folgerung zu ziehen, daß die eingesprengten Knochenteile im Uterus a gekapselt wurden und dann viele Jahre später, zu einem Zeitpunkt, an de die Frau in ein zu Karzinombildung disponiertes Alter gelangte, durch Au lösung irgendwelcher vielleicht mechanisch zu erklärender irritativer Reiz auf die Schleimhaut diese zur Wucherung und malignen Degeneration a regte. Diese Hypothese hat zwar etwas Bestechendes an sich, weil sie zugleic einem gewissen Kausalitätsbedürfnis bei der Frage der Entstehung des Krebs entgegenkommt; sie muß aber trotzdem von vornherein abgelehnt werde da die histologischen Unterlagen die Wahrscheinlichkeit einer derartigen A nahme ausschließen. Es fehlt in der Geschwulst nämlich die kapselartig Abgrenzung der Knochenteile von der Umgebung und die ihnen eigentümlich gleichmäßige funktionelle Struktur, die „auch ortsfremden Knochen unt den ungewöhnlichsten Umständen als Erbgut eingefleischt ist" und di wie R. Meyer in der Beschreibung von Knochengewebsbröckeln in d zervikalen Seitenwand eines fötalen Uterus hervorhebt, eine Eigentümlic keit auf früh embryonaler Keimversprengung entstandenen Knochens darstell

Da fernerhin ein gleichzeitiges Auftreten von Knochen synchron mit de einer Geschwulst wohl fast ausnahmslos nur dann erfolgt, wenn die Knoche zellen, wie in den mesodermalen Mischgeschwülsten und den ihnen nah stehenden Neubildungen, selbst blastomatöse Eigenschaften tragen, die ihn aber in unserem Falle abgehen, so wird auch dieser Hypothese einer z Geschwulstbildung parallel verlaufenden Knochenentwicklung der Bod entzogen.

Ich bekenne mich daher zu der Annahme, die weit eher gesichert sein dürft daß die karzinomatöse Degeneration als erste Veränderung in der Korpu schleimhaut aufgetreten ist und daß es erst später im Stroma dieses Krebs zur Ausbildung von Knochengewebe gekommen ist. Der Ablauf der Knoche entwicklung erfolgt also zeitlich und, wie wir sehen werden, auch formal na demselben Schema wie in den ossifizierenden Myomen, in denen es au primär zur Ausbildung der Geschwulst und sekundär im Stroma derselb zur Entstehung des Knochens kommt. Die Genese der Knochenzellen st damit im Gegensatz zu dem Modus, der ihr bei den anderen knochenhaltig Gebärmuttergeschwülsten zukommt, mit denen das Gewächs an sich der g

weblichen Zusammensetzung nach in vielen Fällen Ähnlichkeiten besitzt. Dieses Ergebnis meiner Überlegung erklärt auch, warum ich in meinen vorhergehenden Ausführungen den Akzent auf eine scharfe Trennung des Begriffes der Knochenbildung in Myomen und der Knochenbildung in den anderen Uterustumoren gelegt habe.

Für dieses Auftreten von Knochen im Bindegewebe als Vorgang gibt das Prinzip der Metaplasie die einzig plausible Erklärung ab, wobei ich mich auf eine nähere Differenzierung dieses noch heute viel umstrittenen Begriffes nicht näher einlassen will. Der Ablauf des Entwicklungsgeschehens wäre etwa so zu denken: In dem Stroma des Karzinoms ist es in einem Bezirke zu einer ausgedehnten Hyalinisierung des Bindegewebes gekommen. Wie häufig in derartigen hyalinisierten Geweben haben sich besonders in den Randpartien Kalksalze an Stelle der durch das zwischengelagerte Hyalin erdrückten und nekrotisierten Zellen niedergeschlagen, und zwar nur dort, wo die hyalinen Massen eine gewisse Mächtigkeit erlangt haben. Die Ablagerung des Kalkes mag hierbei durch die Stauung, die in der Geschwulst durch die darin enthaltenen weiten Gefäße bedingt ist, begünstigt sein. Die verkalkten nekrotischen Herde geben dann nach Pollack Ursache für eine andauernde Reizung des umgebenden Bindegewebes, die zu ausgedehnter Gefäßproliferation führt. Die reichliche Kalkablagerung und Vaskularisation, die Lubarsch als Vorbedingungen für die Entwicklung metaplastischen Knochengewebes nennt, bilden dann die Grundlage für die Ausbildung der Knochenspangen an diesen Stellen. Der weitere Ablauf der Knochenentwicklung erfolgt dann ohne jede tiefgreifende Änderung der Bindegewebszellen, die sich in dem von Orth angegebenen Sinne zu Knochengewebe differenzieren, wozu sie den erforderlichen Kalk den vorhandenen Depots entnehmen.

Die Entstehung des Knochens erfolgt übrigens, wie man den histologischen Bildern entnehmen kann, ausschließlich im Bereich hyalinisierten Bindegewebes, in dem sich die breiten Bälkchen des hyalinen Gewebes direkt in die Knochengrundsubstanz fortsetzen, so daß man zu der Ansicht gedrängt wird, daß auch die Hyalinisierung eine Grundbedingung für die Entstehung des Knochens abgibt.

Daß die Knochenentwicklung, wie geschildert, auf dem Wege einer an degenerative Vorgänge sich anschließenden Verkalkung aufgetreten ist, dürfte durch die histologischen Befunde hinlänglich gesichert sein und auch der Meinung der meisten Autoren, die sich mit metaplastischer Knochenbildung beschäftigt haben, von denen hier nur Marchand, Fahr, Lahm und Pollack genannt seien, entsprechen.

Was die Entstehung des Knochengewebes im Hinblick auf die Biologie der Geschwulst anbetrifft, so kommt dem Knochen nur eine untergeordnete Rolle zu. Er ist ausschließlich als Produkt eines metaplastischen Prozesses im Stroma der Geschwulst anzusehen und entbehrt als solches jeder Eigen-

schaft autonomer Wachstumstendenzen, besitzt also selbst keinen blastomatösen Charakter. Dieser Auffassung wird das histologische Substrat des vorliegenden Karzinoms in jeder Weise gerecht. Der Knochen spielt mithin seiner Bedeutung wie seiner formalen Genese nach in der Geschwulst dieselbe Rolle wie in den ossifizierenden Myomen, in denen er ebenfalls nur als Produkt einer Metaplasie auftritt und am blastomatösen Wachstum der ihm zugehörigen Geschwulst keinen Anteil hat.

Neben den ausgedehnten kompakten hyalinen Niederschlägen im Strom des Karzinoms, denen man nach Böhmigs Zusammenstellung in Gebärmutterkrebsen im Gegensatz zu den hier recht häufigen Gefäßwanddegenerationen nur ausnahmsweise begegnet, und neben den besprochenen Verknöcherungsprozessen zeigt die Geschwulst in ihrem epithelialen Anteile noch die erwähnten Veränderungen in Gestalt der Plattenepithelinseln, die die Neubildung ihrer Bedeutung nach aus der Reihe der Korpuskarzinome herausheben. Derartiges heterotopes Plattenepithel wird im Corpus uteri nach R. Meyer, wie es Gebhardt und Ruge bestätigen, nur selten angetroffen, wenn man im Kürettagematerial oftmals nachweisbare Plattenepithelien, die fast ausschließlich der Zervixschleimhaut angehören, ausschaltet. Diese Plattenepithelbefunde haben entsprechend ihrer verschiedenen Herkunft und Lokalisation in einem normalen oder geschwulstmäßig veränderten Uteruskörper in den einzelnen Strömungen pathologisch-anatomischer Forschung oft recht abweichende Deutungen erfahren. Insbesondere ist es das Problem der Metaplasie gewesen, das hierbei wiederholt unter einem anderen Gesichtswinkel diskutiert worden ist. Man kann allgemein sagen, daß das Auftreten heterotopen Plattenepithels im Corpus uteri auf folgende Ursachen zurückzuführen ist. Das Plattenepithel kann

1. durch Keimversprengung oder -verlagerung in den Uterus gelangt sein;
2. implantiert sein;
3. kontinuierlich von der Zervix her eingewuchert sein;
4. durch Metaplasie entstanden sein.

Die zuerst angegebene Möglichkeit, die Heterotopie des Plattenepithels im Uteruskörper auf Keimversprengung zurückzuführen, wie es etwa den Anschauungen von Wilms oder Cohnheim entspricht, wird heute von fast allen Autoren abgelehnt. Eine in dieser Richtung liegende Auffassung besitzt auch im Hinblick auf den vorliegenden Fall einen so geringen Grad von Wahrscheinlichkeit, daß ich jede diesbezügliche Erörterung fallen lasse.

Ähnlich steht es mit der Erwägung, Plattenepithelvorkommen im Corpus uteri als Implantationsmetastase auszulegen, wie es z. B. Meyer-Wirz bei der Beurteilung eines Adenokarzinoms des Korpus, das mit einem Gallertkarzinom der Zervix kombiniert war, getan hat. Eine derartige Betrachtungsweise ist bisher stets auf sicherlich berechtigten Widerspruch seitens der Kritik gestoßen. Ribbert und Hellendahl gehen sogar so weit zu

behaupten, daß für alle früher als Impfmetastasen gedeuteten Implantationen, ausgenommen die am Peritoneum und in Laparotomienarben kein genügend exakter Beweis erbracht ist. Man steht also allgemein auf dem Standpunkt, daß derartigen verschleppten Plattenepithelien nicht mehr die Wachstumsenergie innewohnt, die ein Festwurzeln auf der der Schleimhaut beraubten Korpuswandung ermöglicht.

Anders steht es dagegen mit der Frage, ob Plattenepithel kontinuierlich aus einem Plattenepithel tragenden Bezirk in nächster Umgebung, in diesem Falle der Zervix, in das Korpus einwachsen kann. Für diese Möglichkeit liegen eine Reihe einwandfreier Beweise vor, von denen ich nur als Beispiele Lahms Fall 2 und die Fälle von Benckiser, Hitschmann, Hofmeister und Rosthorn erwähne. Es handelt sich hierbei um Plattenepithelkrebse der Zervix, die von ihrem Ausgangspunkt in zusammenhängenden Zügen fortschreitend in das Korpus eingewachsen sind und hier zwischen das Oberflächenepithel eindringen. Da sich in diesen Fällen der Ursprung des Plattenepithels allein schon durch die mikroskopischen Präparate ungezwungen durch Feststellung des Ausgangspunktes des fraglichen Gewebes nachweisen läßt, entbehrt die Beurteilung solcher sekundärer Plattenepithelkrebse des Korpus jeglicher Problematik.

Lebhafte Debatten haben im Gegensatz dazu die Fälle hervorgerufen, in denen eine derartige unkomplizierte Erklärungsmöglichkeit für das Auftreten von Plattenepithel im Uteruskavum nicht garantiert werden konnte, wozu wir auch den vorliegenden Fall rechnen können, und zwar haben dabei im Brennpunkt des Interesses speziell die Fälle gestanden, wo in einem karzinomatös veränderten Uterus heterologes Plattenepithel gefunden wurde. Die Streitfrage, die hauptsächlich in den über solche Befunde veröffentlichten älteren Arbeiten zur Diskussion gestellt wird, ist die Entscheidung, ob es sich in diesen Fällen um einen primär unizentrisch wachsenden Zylinderzellkrebs handelt, in dem es sekundär auf dem Wege der Metaplasie zur Entwicklung von Plattenepithel kommt, oder ob die Geschwulst eine doppelte epitheliale Matrix besitzt — die Epitheldimorphie also primärer Natur ist — und dann die beiden Tumoren ineinander gewachsen seien. Den der zuletzt genannten Version zuzurechnenden Geschwülsten wurde von einer Reihe von Autoren der Name „Doppeltumoren" beigelegt, ohne daß jedoch betreffs dieser Nomenklatur im Schrifttum Einigkeit herrscht; man würde sie besser nach dem Vorschlage von R. Meyer als Kollisionstumoren bezeichnen.

Die Beurteilung einiger hierher gehöriger Geschwülste, so die Fälle von Kaufmann und Hofmeier, konnte einer späteren Kritik nicht standhalten, da in diesen Fällen der nötige Nachweis der Abstammung des Plattenepithels vom Oberflächenepithel und der Zylinderzellen vom Drüsenepithel nicht erbracht war. Emanuel war es, der meines Wissens als erster gegen die Hypothese von der doppelten Matrix dieser Geschwülste Front machte

und an Hand eines ausgedehnten Korpuskarzinoms, in dem beide Epithel-typen anzutreffen waren, die gegensätzliche Meinung vertrat, daß nämlich derartige Tumoren nur als metaplastische Adenokarzinome anzusehen seien. Die Metaplasie gehe nicht an den Zylinderzellen, sondern erst an den Epithelien der Drüsenkrebsschläuche vor sich. Seine Ansichten gewannen in der Folgezeit immer mehr an Boden, wie aus den über derartige Geschwülste veröffentlichten Arbeiten hervorgeht, so daß sich schließlich allgemein die Auffassung herauskristallisiert hat, daß diese Doppeltumoren mit wenigen Ausnahmen „als unizentrische Karzinome aufzufassen sind, und daß die Epithelmetaplasie allermeist sekundär in den bereits ausgebildeten Tumoren auftritt" (Hauser).

Nachdem in diesen strittigen Punkten eine dahin gehende allgemein als endgültig anzusehende Entscheidung erzielt war, trat in diesen Fragen eine Polverschiebung in dem Sinne ein, daß man nicht mehr den Zeitpunkt der Metaplasie, ob diese primär oder erst sekundär erfolge, zum Gegenstand der Problemstellung machte, sondern daß man über den Begriff der Metaplasie als solchen Erörterungen anstellte und seine Anwendungsmöglichkeiten auf die Plattenepithel enthaltenden Adenokarzinome untersuchte. Dabei ist festzustellen, daß von den verschiedenen Fassungen des Metaplasiebegriffes immer noch die Form, die Lubarsch seinerzeit gewählt hat, bei den meisten Autoren Anklang findet: „Unter Metaplasie verstehe ich die Umwandlung oder den Ersatz spezifischer Zell- oder Gewebsstruktur durch andersartige, ebenfalls bestimmt differenzierte, von gleichartigem Gewebe gebildete Struktur." Der Umwandlung geht seiner Ansicht nach ein Stadium physiologischer Entdifferenzierung voraus, aus dem heraus dann die Zellen eine veränderte Struktur annehmen, die ihnen normalerweise nicht zukommt.

Sehr nahe steht dieser Lubarschschen Fassung des Metaplasiebegriffs die von Loeb aufgestellte Theorie der „indirekten Heteroplasie". Auch Loeb meint, daß die Epithelveränderungen die Folge einer vorausgegangenen Entdifferenzierung auf dem Boden einer Regeneration sind, betont aber, daß diese Stufe mangelhafter Differenzierung nur von entwicklungsgeschichtlich prädestinierten Zellen, zu denen das Epithel des Gebärmutterkörpers gehört, geschaffen werden kann.

Er spielt damit auf Gedankengänge an, die Hitschmann in seinem „Beitrag zur Kenntnis des Korpuskarzinoms" niedergelegt hat, wo darauf hingewiesen wird, daß das Zylinderepithel des Korpus ebenso wie das Plattenepithel der Vagina aus dem Epithel der Müllerschen Gänge und weiterhin aus dem Zölomepithel hervorgeht, so daß bei der schrankenlosen Wucherung der Drüsenzellen im Gebärmutterkrebs das Epithel nur seine embryonale Fähigkeit wiedererlangt, wie in den Müllerschen Gängen aus ein und demselben Epithel bald Zylinder-, bald Plattenepithel zu bilden.

Lahm erkennt Lubarschs Fassung im großen und ganzen an, wenn

sie ihm auch nicht scharf genug das Richtige zu treffen scheint. In seiner Arbeit über das Plattenepithelkarzinom des Uterus findet sich eine von ihm selbst aufgestellte Bestimmung des Metaplasiebegriffes folgenden Inhalts: „Metaplasie besteht darin, daß rückwärts schreitend die Zelle nicht degeneriert, sondern Differenzierungspotenzen wiedergewinnt, die sie schon einmal besessen hat. Die Zelle behält die Fähigkeit, sich höher zu differenzieren, bei und kann einen neuen Weg zu einer höheren Reife einschlagen. Metaplasie heißt also nichts anderes als Änderung des bestehenden Reifezustandes der Zelle und vollzieht sich in zwei Phasen, von denen die eine nicht ohne die andere denkbar ist."

Auf einem anderen Gebiete als die bisher erwähnten Anschauungen bewegen sich die Gedanken H e r x h e i m e r s über die Metaplasie. Er verlegt den Uranfang dieser Veränderungen ähnlich wie die Theorien von der Keimversprengung ins Embryonalleben und spricht nur indifferenten Keimen die Fähigkeit der Metaplasie zu. Er nimmt deshalb an, daß bei der Metaplasie in Uteruskarzinomen es sich um liegengebliebene Zellgebiete des ursprünglichen Urepithels der Müllerschen Gänge handelt, die sowohl Drüsen- wie Plattenepithel hervorbringen können. Es erwirbt also das Epithel seiner Meinung nach nicht erst im Verlauf der schrankenlosen Wucherung die Fähigkeit zu verschiedener Differenzierung, sondern diese Fähigkeit wohnt schon der ersten Epithelzelle inne. Mit Recht ist jedoch H e r x h e i m e r vorgehalten worden, daß man bisher noch nie derartige embryonal persistente Zellelemente gefunden hat, deren retardierter Entwicklung er das Auftreten von heterotopem Plattenepithel zuschreibt.

Diese kurze Skizzierung der hauptsächlichsten, noch heute vertretenen Ansichten über Metaplasie in Uteruskrebsen möge genügen, um die Unklarheit, die auf diesem Gebiete herrscht, zu beleuchten. Es wird so gut verständlich, daß B ü t t n e r, um die Diskrepanz der einzelnen Theorien zu überbrücken, vorschlug, den Begriff der Metaplasie möglichst weit zu fassen. Er wählte in diesem Sinne eine Definition, wie sie seiner Meinung nach unseren heutigen Kenntnissen entspricht: „Wir dürfen von Metaplasie sprechen, wenn wir eine dem Ort nicht entsprechende Gewebsqualität finden, die weder durch Einwachsen noch durch Transport von Orten mit gleicher Gewebsqualität her, noch durch ontogenetische Gewebsverlagerung erklärt werden kann."

Eine neue Note kam in dieses Dilemma der Meinungsverschiedenheiten über das Wesen der Metaplasie, als K r o m p e c h e r den Begriff der Basalzellgeschwülste in die Literatur einführte und die Adenokankroide des Uterus nach seinen Theorien erklärte. Dieser Autor ging sogar so weit, daß er die Metaplasie, für die er den Ausdruck „regeneratorische Dysplasie" wählte, überhaupt nur als Basalzellproblem auffaßte und damit eine neue Ära in der Auffassung der Metaplasie inaugurierte.

Gehe ich nunmehr zur Beurteilung des vorliegenden Carcinoma adeno-

matosum und der darin enthaltenen Plattenepithelkomplexe über, so möchte ich folgende Feststellungen, die zwangläufig aus den histologischen Befunden abzuleiten sind, voranstellen:

1. Es handelt sich um echtes Plattenepithel, nicht um Pseudoplattenepithel im Sinne Zimmermanns oder um Zylinderepithel im Zustand histologischer Akkommodation (Allo- oder Dysmorphie Orth).

2. Das Plattenepithel ist autochthon entstanden, nicht von der Zervix anläßlich eines uterinen Eingriffes artifiziell verschleppt und implantiert, ebensowenig ist es als Metastase eines Kollumkarzinoms anzusehen.

3. Es besteht nach dem engen gewebliehen Zusammenhang zwischen der Entwicklung des Plattenepithels und den vorher beschriebenen sekundären Stromaveränderungen zu urteilen, ein direkter Kausalkonnex zwischen beiden Vorgängen; dieser muß bei der Frage der kausalen Genese des Plattenepithels berücksichtigt werden.

Ferner kann die Tatsache als erwiesen gelten, daß im vorliegenden Falle kein zufälliges Zusammentreffen zwischen einem Adenokarzinom der Korpusdrüsen und schon vorher vorhandenen sogenannten Plattenepithelknötchen in der Korpusschleimhaut, wie sie Aschheim und R. Meyer beschrieben haben, vorliegt. Es geht vielmehr aus den mikroskopischen Befunden einwandfrei hervor, wie ich schon in der histologischen Beschreibung zu zeigen versucht habe, daß sich das Plattenepithel anfänglich ausschließlich in den Zylinderzellalveolen entwickelt, indem es die Kontinuität der Zylinderzellreihe an einer Stelle unterbricht. An den jüngsten Stellen des Entwicklungsvorgangs sieht man dementsprechend in dem Kranze der Zylinderepithelien eine charakteristische Plattenepithelzelle auftreten und dann sukzessive die anliegenden Zellen ebenfalls sich umwandeln, vermehren und in das Lumen vordringen.

Das Karzinom entspräche also seiner Morphologie nach der Gruppe von Geschwülsten, die unter dem Namen Adenokankroide in die Literatur eingeführt sind. Warum ich aber bisher bewußt vermieden habe, diese Bezeichnung für die vorliegende Geschwulst anzuwenden, hat folgende Gründe. Mit der Bezeichnung Adenokankroid wird ausgesagt, daß dem Plattenepithelanteil neben dem Drüsenkrebs ebenfalls die Qualitäten eines malignen Blastoms mit allen einem Kankroid zugehörigen Eigenschaften geschwulstmäßigen Wachstums zukommt. Dies entspricht auch der Anschauungsweise zahlreicher Autoren, die überzeugt waren, daß „das metaplastisch entstandene Plattenepithel als Plattenepithelkarzinom weiterwuchert und sich genau wie ein Kankroid verhalten kann" (Emanuel). Mit diesen Ansichten deckt sich aber das mikroskopische Bild des Plattenepithels in der vorliegenden Geschwulst in keiner Weise. Ich muß vielmehr betonen, daß das Plattenepithel sich durchaus als ein ausgereiftes Gewebe gutartigen Charakters manifestiert und daß ihm jegliche Potenzen malignen Wachstums abgehen. Wenn Eckardt als Be-

weis für die Tendenzen bösartigen Wachstums anführt, daß oft Plattenepithelien, wie er in seinen Schnitten beobachten konnte, in ektatischen Lymphgefäßen lagen, so glaube auch ich, öfter derartige Bilder gesehen zu haben, die ich aber in anderem Sinne deute. Es handelt sich hierbei sicherlich, wie ich schon in der histologischen Beschreibung wiedergab, insofern um Grenzfälle, als hier das sich expansiv in einer Zylinderalveole ausbreitende Plattenepithel die Zylinderzellauskleidung des Drüsenlumens vollkommen erdrückt hat und nunmehr lediglich den Eindruck solider Zapfen erweckt.

Was die Natur des Plattenepithels anbetrifft, so muß ich also analog der Beurteilung des metaplastisch entstandenen Knochengewebes in der beschriebenen Geschwulst an der Behauptung festhalten, daß auch das Plattenepithel als Produkt eines metaplastischen Prozesses jede Fähigkeit zur selbständigen und eigenmächtigen Proliferation verloren hat. Ich stelle mich mit dieser Schlußfolgerung unbedingt hinter L a h m, der das Problem der Metaplasie in dem Augenblick als erledigt gelten läßt, wo ein fortschreitendes Wachstum der betreffenden Zellen festzustellen ist. Damit muß ich anderseits eine Anschauungsweise, wie sie H a n s e m a n n und B e n e k e mit dem Begriff der Anaplasie bzw. Kataplasie als einer Umwandlung, „bei der die Zellen an Differenzierung verlieren, an Fortpflanzungsfähigkeit gewinnen", verbinden, für den vorliegenden Fall entschieden ablehnen.

Zum Schlusse meiner Ausführungen über die Metaplasie, deren genauere Wesensbestimmung ich umgehe, da es für das Thema der Arbeit ohne entscheidenden Belang ist, wie der Begriff der Metaplasie an sich überhaupt gefaßt wird, widme ich noch einige Zeilen der Frage der kausalen Genese dieser metaplastischen Prozesse. Es ist dies ein Problem, das die meisten Autoren in ihren Arbeiten über Adenokankroide entweder ganz übergehen oder nur kurz streifen, ein Problem also, in dessen Entscheidung man über ein Non liquet nicht hinausgekommen ist.

Die vorliegende Geschwulst bietet die Möglichkeit, wenigstens für diesen Fall den Ursachen der metaplastischen Prozesse und ihren Erscheinungsformen etwas nähertreten zu können. Ich gehe dabei von der folgenden Voraussetzung aus. Das Plattenepithel steht, am Maßstabe funktioneller Leistungsfähigkeit gemessen, also biologisch — nicht entwicklungsgeschichtlich — auf einer weit niedrigeren Stufe als das Zylinderepithel. Entsprechend dieser hochqualifizierten funktionellen Befähigung stellt das Zylinderepithel auch höhere Ansprüche auf nutritivem Gebiete als das Plattenepithel, dem abgesehen von den rein auf die Ausbildung des Zellcharakters gerichteten Fähigkeiten überhaupt jede Funktion im Sinne einer Arbeitsleistung abgeht. Kommt das Stroma des Zylinderepithels diesen hochgestellten Ernährungsbedingungen nicht nach, so reagiert das Epithel mit regressiven Vorgängen. Überträgt man diese Anschauungsweise auf das vorliegende Neoplasma, so kann man hier hinsichtlich der kausalen Genese der metaplastischen Bil-

dungen folgende Deutung geben, wobei man sich allerdings bewußt bleibe muß, daß eine derartige Ansicht nur den Wert einer Wahrscheinlichkeit rechnung haben kann. Es sind in einem Teile der Geschwulst ohne vorhe gehenden artifiziellen Eingriff im Sinne einer Kauterisation oder Bestrahlu erhebliche Ernährungsstörungen eingetreten, die zu regressiven Veränd rungen geführt haben. Diese Vorgänge dokumentieren sich einerseits in d ziemlich kompakten Hyalinisierung des Stromas, anderseits in der Bildu von Erweichungszysten. In den nicht unmittelbar betroffenen angrenzend Gebieten ist es nur zu mehr spongiosaähnlichen Hyalinisierungen gekomme ohne daß hier bereits die Bildung von Erweichungszysten erfolgt ist. Die letztere Veränderung fehlt also zwar, es sind an diesen Punkten aber doc ernährungstechnisch durch die Hyalinbildung die Existenzbedingungen fü das Zylinderepithel so herabgesetzt worden, daß dieses regeneratorisch nic mehr gleichartiges, hochqualifiziertes Zylinderepithel hervorzubringen ve mag, sondern nur noch Plattenepithel erzeugt, das mit diesem herabgesetzte „Lebensstandard" auskommt. Ich nähere mich mit dieser Betrachtungswei übrigens dem Begriff der Katabiose, mit dem Cohn, einer Inspiration Weg e r t s folgend, in einer Arbeit das Auftreten verhornenden Pflasterepithe in der Lunge begründet.

Mit der weiteren Ausbreitung der Hyalinisierungen verfällt dann allerdin auch das Plattenepithel in ein Stadium regressiver Metamorphose und ge ebenfalls zur Bildung von Erweichungszysten über.

Zusammenfassung.

Im vorliegenden Falle handelt es sich um eine das ganze Uteruskavu ausfüllende Geschwulst, die in der Gegend der rechten Seitenwand des Korp das Bild eines Carcinoma adenomatosum, im übrigen das Bild eines Adenon bietet. In denselben Partien, in denen die Neubildung sich durch eine gewis Unreife in Parenchym und Stroma auszeichnet, finden sich im epitheliale Anteile der Geschwulst echte Plattenepithelbildungen gutartigen Charakte im bindegewebigen Anteile ausgedehnte Hyalinisierung mit Verknöcherung prozessen. Der gleichlaufende Entwicklungsvorgang des Plattenepithels u des Knochengewebes erfolgt nach dem Prinzip der Metaplasie.

Literatur.

Ascher, Zur Kasuistik der Myomoperationen. Z. Geburtsh. 1890, 20. — Asch heim, Plattenepithelknötchen im Uterus. Arch. Gynäk. 1923, 120. - Awoc Über einen Hornkrebs der Gallenblase. Virchows Arch. 1925, 258. - Benckis Über eine seltene Art von sekundärem Karzinom des Uteruskörpers. Z. Geburtsh. 18 22. - Blavet di Briga, Un caso di adenocanceroide dell'utero con ossificazi dello stroma. Arch. Sci. med. 1924, 46. Böhmig, Das Krebsstroma und seine morph logischen Reaktionsformen. Zieglers Beitr. 1930, 83. - Borst, Lehre von den G schwülsten. Büttner, Zur Histogenese der Adenokankroide des Uterus. Ar

ynäk. 1911, 94. — Cohn, Über verhornendes Pflasterepithel der Lunge. In.diss. ipzig 1903. — Eckardt, Zur Kasuistik mehrfacher maligner, epithelialer Neu-ldungen im Uterus. Arch. Gynäk. 1898, 55. — Emanuel, Über gleichzeitiges Vor-mmen von Drüsen- und Hornkrebs im Corpus uteri. Z. Geburtsh. 1901, 46. — Feucht-anger, Ein Uterusmyom mit Knorpel- und Knochenbildung. Zbl. Path. 1898, 9. — laischlen, Über den primären Hornkrebs des Corpus uteri. Z. Geburtsh. 1895, 32. Fütterer, Über Epithelmetaplasie. Lubarsch-Ostertag IX, II. Teil, 1903. — ebhardt, Eine Mischgeschwulst des Uterus. Z. Geburtsh. 1902, 48. — Derselbe, ber die vom Oberflächenepithel ausgehenden Karzinomformen des Uteruskörpers, sowie ber den Hornkrebs im Corpus uteri. Z. Geburtsh. 1892, 24. — Hauser, Multiple, imäre Karzinome des weiblichen Genitalapparates. Arch. Gynäk. 1913, 99. — Herx-eimer, Über heterologe Kankroide. Zieglers Beitr. 1907, 41. — Hitschmann, n Beitrag zur Kenntnis des Korpuskarzinoms. Arch. Gynäk. 1903, 69. — Hof-eier, Zur Anatomie und Therapie des Carcinoma corpus uteri. Z. Geburtsh. 1895, . — Henke-Lubarsch Bd. 7, Teil I. — Kaufmann, Verh. Schles. Ges. Vaterl. Kultur 1894. — Kawamura, Beitrag zur Frage der Epithelmetaplasie. rchows Arch. 1911, 203. — Kehrer, Über heterologe mesodermale Mißbildungen r weiblichen Genitalien. Mschr. Geburtsh. 1906, 23. — Keitler, Über Doppelkar-nome des Uterus. Mschr. Geburtsh. 1918, 47. — Krompecher, Der Basalzellkrebs s Uterus. Z. Geburtsh. 1919, 81. — Derselbe, Basalzellenmetaplasie und Re-neration. Zieglers Beitr. 1924, 72. — Kworostansky, Chondrofibrom des Uterus. eglers Beitr. 1902, 32. — Lahm, Zur Ätiologie und Histogenese des verhornenden und chtverhornenden Plattenepithels des Uterus. Arch. Gynäk. 1920, 112. — Derselbe, eterologe Tumorbildungen des Müllerschen Ganges. Halban-Seitz 1927, 4. — Loeb, ber Adenokankroide, Frankf. Z. Path. 1921, 25. — Loeschke, Vorstellungen über s Wesen des Hyalins. Zieglers Beitr. 1927, 77. — Lubarsch, Einiges zur Metaplasie-age. Verh. dtsch. path. Ges. 1907, 10. — Derselbe, Die Metaplasiefrage. Arb. aus Path. Inst. zu Posen 1901. — Mann, Zwei seltene Geschwülste des Corpus uteri. rchows Arch. 1929, 273. — Meyer, R., Plattenepithelknötchen in hyperplastischen rüsen der Korpusschleimhaut. Arch. Gynäk. 1922, 115. — Derselbe, Die hetero-gen, mesodermalen Mischtumoren. Veits Handb. VI, 1930. — Derselbe, Knorpel d Knochen im Bereich der weiblichen Geschlechtsorgane. Virchows. Arch. 1929, 275. — erselbe, Knochenherd in der Zervix eines fötalen Uterus. Virchows Arch. 1902, 167. Derselbe, Beitrag zur Verständigung über die Namensgebung in der Geschwulst-re. Zbl. Path. 1919, 30. — Meyer-Wirz, Gallertkarzinom des Kollum und Adeno-rzinom des Korpus. Arch. Gynäk. 1919, 110. — Orsos, Über ein Adenocarcinoma rporis uteri metaplasticum. Verh. dtsch. path. Ges. 1910. — Opitz, Zwei unge-öhnliche Uteruskarzinome nebst Bemerkungen. Z. Geburtsh. 1903. — Orth, Über etaplasie. — Penkert, Über eine teratoide Mischgeschwulst des Uterus. Hegars itr. Geburtsh. 1905, Bd. 9. — Plenge, Beitrag zur Frage der Krebse mit orts-mdem Epithel. Virchows Arch. 1926, 264. — Pollack, Beitrag zur Metaplasiefrage. b. aus d. Path. Inst. zu Posen, 1901. — Poscharisky, Über heteroplast. Knochen-dungen. Zieglers Beitr. 1905, 38. — Randerath, Über seltene Hyalinablagerungen. eglers Beitr. 1928, 81. — Ribbert, Geschwulstlehre. — Rössiger, Über Misch-ebse der Gallenblase. Zieglers Beitr. 1930, 85. — Roeßler, Über das Vorkommen n normalem Knorpelgewebe im Endometrium. Zbl. Gynäk. 1930. — Ruge und eit, Der Krebs der Gebärmutter. Z. Geburtsh. 1882, 7. — Scheyer, Adenokankroid s Uterus. Zbl. Gynäk. 1927, 51, III. — Schmitt, Über Plattenepithelkarzinom des erus. Z. Geburtsh. 1924, 87. — Schmorl, Knochenbildung im Endometrium. chr. Geburtsh. 1907, 25. — Schottländer und Kermauner, Zur Histologie

und Histogenese des Uteruskarzinoms. Zbl. Gynäk. 1907, 31. — Sitzenfrey, Ü
mehrschichtiges Plattenepithel der Schleimhautfläche des Uterus. Z. Geburtsh. 1907,
— Schröder und Hillejahn, Über einen heterologen Kombinationstumor
Uterus. Zbl. Gynäk. 1920. — Stade, Sitzungsbericht der Niederrhein.-Westf. Ges
Geburtsh. 1928, 7. — Teutschländer, Über Metaplasie und Krebsbildungen. Ve
dtsch. path. Ges. 1923, 19. — Thaler, Knorpel im Uterus. Zbl. Gynäk. 1923. — Wiln
Die Mischgeschwülste. — Zimmermann, Über Plattenepithelbefunde im Geb
mutterkarzinom. Arch. Gynäk. 1923, 118.

Lebenslauf.

Am 14. Februar 1907 wurde ich als Sohn des praktischen Arztes Dr. med. Gottfried Schwenke und seiner Ehefrau Else, geb. Bauer zu Halle (Saale) geboren. Nachdem ich im September 1925 am Stadtgymnasium zu Halle die Reifeprüfung abgelegt hatte, bezog ich hierselbst die Universität, um Medizin zu studieren. Ich bestand hier Ende April 1928 die ärztliche Vorprüfung und verließ dann Halle, um meine Studien an den Universitäten Heidelberg, München und Berlin fortzusetzen. Ich kehrte darauf nach Halle zurück und bestand hier am 22. Dezember 1930 mein medizinisches Staatsexamen.

Vom 27. Dezember 1930 bis zum 15. August 1931 war ich am Pathologischen Institut der Universität Halle und vom 15. August bis 31. Januar an der medizinischen Universitätsklinik hierselbst als Medizinalpraktikant tätig. Meine mündliche Doktorprüfung bestand ich Mitte Dezember 1931.

Aribert Schwenke.